

Informe forense acerca de los trece de Priaranza.

Los restos de los "trece de Priaranza" fueron exhumados el 28 de octubre de 2000, en la localidad leonesa de Priaranza del Bierzo. Habían sido asesinados de dos disparos en la nuca el 16 de octubre de 1936. Sus restos se encuentran en fase de identificación. Hasta ahora sólo se conocen los nombres de nueve de ellos. El arqueólogo Julio Vidal y la antropóloga forense, María Encina Prada, han dirigido los trabajos para devolver la identidad a aquellos hombres que fueron asesinados y desaparecidos por soñar un mundo más justo. La Asociación trabaja para que todas esas fosas sean abiertas y la memoria de todos los que lucharon por la democracia y sus familiares sea reconocida por la historia.

Asociación para la Recuperación de la Memoria Histórica (ARMH)
www.memoriahistorica.org

HERIDAS POR ARMA DE FUEGO EN UNA FOSA COMUN DE LA GUERRA CIVIL ESPAÑOLA EN PRIARANZA DEL BIERZO (LEÓN)

Prada M^a E. (1), Etxeberría F.(2), Herrasti, L.(2), Vidal, J.(3), Macías, S.(4), Pastor, F.(5)

- 1. Antropóloga física. León.
- 2. Sociedad de Ciencias Aranzadi. Alto de Zorroaga. 20014 Donostia-San Sebastián
- 3. Arqueólogo Territorial. Junta de Castilla y León. Servicio de Cultura. Av. Peregrinos s/n. 24071 León,
- 4. Asociación para la Recuperación de la Memoria Histórica (ARMH).
- 5. Radiólogo. Hospital Universitario Río Hortega, Valladolid.

Resumen:

La Paleopatología abarca el estudio de todos los restos humanos con valor patrimonial, incluyendo los que pertenecen a la historia contemporánea. Si bien no son frecuentes las investigaciones en restos esqueléticos recientes, en los últimos años se han planteado congresos específicos que analizan estos casos desde la perspectiva forense e histórica. Así, por ejemplo, se puede citar el 1st International Conference on Osteoarchaeology of the napoleonic battlefields celebrado en camerino (Italia) en 1999. De igual modo se vienen publicando trabajos monográficos que demuestran la importancia de la Paleopatología como disciplina histórico-médica que utiliza una metodología propia de las ciencias forenses.

En esta comunicación, se exponen los resultados de la intervención en una fosa común de la Guerra Civil Española, situada en Priaranza, localidad que se encuentra en la comarca leonesa del Bierzo, en la que se han exhumado trece esqueletos completos. Para ello se utilizó la metodología

arqueológica con especialistas en este ámbito, además de especialistas en antropología y en paleopatología. Las tareas de búsqueda de la ubicación exacta de la fosa se iniciaron en octubre del 2000 y permitieron, después de la realización de varios sondeos con medios mecánicos, la localización de la fosa de unos 10 m de longitud y aproximadamente 1 m de anchura. Junto con los cuerpos esqueletizados se recuperaron diversos objetos asociados, vestigios de la vestimenta (botones, cremallera, hebillas, zapatos...) y parte de la munición que les causó la muerte.

En este trabajo se describen las características de los 13 varones exhumados, de edades comprendidas entre los 20 y 50 años, los cuales fueron asesinados en la madrugada del día 16 de octubre de 1936. Todos los cráneos excepto uno, presentaban numerosas fracturas radiadas que han imposibilitado su completa reconstrucción. La mayoría de ellos recibieron el impacto de dos proyectiles, cuyas perforaciones son compatibles con la utilización de munición de calibre 7,65 mm Browning y 9 mm largo, ambos correspondientes a arma corta.

Palabras clave: ***fosa común, Guerra Civil, impactos de bala, proyectiles, patologías.***

Abstract: By initiative of the family of D. Emilio Silva Faba, assassinated in the course of the first months of the Spanish Civil War, we had occasion to undertake the excavation of a grave in Priaranza del Bierzo (León). The methodology was those of Archaeology and Forensic Anthropology, in order to identify the people buried there and to be able to give them to the relatives who therefore demanded it. The grave shows an irregular layout, of about 10 ms of length and approximately 1 m of width. 13 bodies were buried altogether, as well as diverse objects associate (bellboys, racks, clasps, shoes...) and leaves from the ammunition that caused the death to them. The paper discussed the problems which are related with identification of the buried corpses.

Key words: ***common grave, Civil War, bullet holes, shot, ammunition, pathology, identify.***

HERIDAS POR ARMA DE FUEGO EN UNA FOSA COMUN DE LA GUERRA CIVIL ESPAÑOLA EN PRIARANZA DEL BIERZO (LEÓN)

INTRODUCCIÓN.

A raíz de una noticia publicada en el periódico "La Crónica- El Mundo" (Silva, E., 2000), nos enteramos de que los hijos y nietos de Emilio Silva Faba, querían recuperar el cuerpo de su padre de una fosa común sita en Priaranza, localidad que se encuentra en la comarca leonesa del Bierzo. Contactamos con dicha familia, promotora de esta iniciativa, con el fin de colaborar en la exhumación de los restos aplicando la metodología arqueológica y de la antropología forense, evitando así que la excavación se realizara exclusivamente con medios mecánicos utilizando una máquina excavadora, como ya había ocurrido recientemente en Arganza (León).

Se sabía que 13 personas habían sido asesinadas el 16 de octubre de 1936, con motivo de la represión que siguió a la sublevación del General Franco el 18 de julio de ese mismo año. Los cuerpos fueron enterrados en una pequeña parcela que hay a la entrada de Priaranza, en el Km. 8 de la carretera comarcal en dirección Ponferrada-Orense, justo en el punto de bifurcación de ésta con un camino vecinal.

Para localizar la ubicación exacta de la fosa se realizaron sondeos mediante medios mecánicos, levantado con ayuda de una máquina excavadora decapados del terreno de aproximadamente unos 20 cm de profundidad, abriéndose una trinchera paralela a la carretera de unos 2 m de anchura y 1,5 m de profundidad. En un principio la búsqueda resultó infructuosa, por lo que se continuó prospectando el terreno haciendo zanjas más pequeñas, en este caso perpendiculares a la carretera. En una de ellas, al retirar la tierra del cazo de la excavadora salió una suela de un zapato, indicio que nos puso sobre la pista del hallazgo. Habíamos, por suerte, interceptado la fosa a la altura de los pies de las primeras inhumaciones. El nivel de enterramiento se encontraba a 1,20 m de profundidad. Para facilitarnos el trabajo, la máquina excavadora siguió rebajando el perfil, con un cazo de limpieza, hasta llegar a una cota próxima al nivel de inhumación, quedando así preparado el terreno para proceder a una excavación manual con metodología arqueológica. Se intentó que la excavación fuese lo más minuciosa posible, para lo cual se cribó toda la tierra en contacto con los esqueletos, evitando así la pérdida de algunas evidencias como dientes, pequeños fragmentos óseos, botones, hebillas, restos de munición etc., que suelen extraviarse con mucha facilidad.

Se puede apreciar la forma rectangular de la fosa con un trazado irregular, que medía unos 10 m de longitud y 1m de anchura que variaba según el tramo. Las inhumaciones aparecieron dispuestas de forma aleatoria y por grupos de 2 o 3 sujetos colocados en paralelo. Esta distribución contradice la versión que nos había proporcionado un testigo que participó en el enterramiento, y que según recordaba, estaban colocados en hilera, imbricados unos a continuación de otros. En el dibujo realizado con el programa Designer

de Micrograf 6.0, se observa como la mayoría de los cuerpos se disponían en posición decúbito supino, los menos en decúbito lateral y dos de ellos, el 4 y el 6, en sentido prono (figura 2). Podemos decir que los esqueletos se encontraban en bastante buen estado de conservación, si exceptuamos la región del cráneo que presenta fracturas generalizadas por el impacto de los proyectiles de arma de fuego, librándose de tal suerte el cráneo del individuo 11, al no haber sido alcanzado por los disparos. La mayoría de los cráneos recibieron dos tiros, cuya trayectoria generalmente se dirigía de atrás hacia delante, lo que ha provocado el estallido del macizo facial, siendo la cara la parte más deteriorada. Solo se han recuperado 7 proyectiles de arma de fuego, la mayoría muy deformados por haber impactado contra una superficie dura como es el hueso. Presentan una composición bimetálica, con la envuelta externa de latón y el núcleo de plomo. Todos los restos de munición corresponden a arma corta (pistola) en dos calibres: 9 mm Largo (8,80 x 23) y 7,65 mm Browning (7,65 x 17R). Los de 9 mm Largo, probablemente son de fabricación nacional, dado que este arma sólo fue reglamentaria en España durante la Guerra Civil. Los del calibre 7,65 mm Browning corresponden a armas de uso civil, muy extendidas en aquellos años.

A la hora de establecer paralelismos con otros estudios de ámbito nacional con implicación bélica, se podrían citar los trabajos de Serrullo y Etxeberría, 1995, Etxeberría, 2000, Prada y Etxeberría, 2000, en los que también aparecían lesiones por arma de fuego en los cráneos.

MATERIAL Y MÉTODOS

Se han exhumado 13 esqueletos de la fosa común de Priaranza, todos ellos de sexo masculino y de edades comprendidas entre los 18-20 años y los 50-55 años. Como en cualquier contexto forense, el requisito previo para llegar a una identificación positiva de la persona radica en la determinación de la edad, sexo, estatura y tipología racial. Sin embargo, esta información inferida a partir de la interpretación de los datos de la antropología biológica no nos proporciona más que una impresión general del aspecto de la persona, sin permitirnos ser más precisos. Actualmente, son utilizados muchos rasgos clínicos para realizar una identificación positiva, incluyendo entre estos el estado de la dentición, pruebas radiográficas y lesiones patológicas del esqueleto, tanto activas como cicatrizadas, las cuales pueden indicar enfermedades específicas. Cuando estos métodos no tienen éxito, se utilizan otras técnicas como el análisis de ADN o la reconstrucción facial, aunque el uso de estos métodos más sofisticados no suele estar muy difundido en el ámbito de la arqueología o de la antropología debido a la falta de pericia y sobre todo de financiación (Roberts, 1997).

Como no disponíamos de un registro dental ni radiográfico de las personas, empezamos por determinar las características básicas de filiación. Para diagnosticar el sexo, a priori ya conocido, se aplicaron los criterios clásicos que recoge Ferembach et al. (1979), facilitándonos la labor el buen estado de conservación del cinturón pelviano. Para la determinación de la edad se han manejado distintos métodos, haciendo al final una valoración sumatoria de los mismos: el grado de desgaste de la superficie oclusal de los dientes

(Lovejoy, 1985), el estado de osificación del esqueleto (Brothwell, 1987), el estado de remodelación de la sínfisis púbica (Todd, 1920), la calcificación de los extremos esternales de las costillas (Isçan et al., 1984a) y del cartílago tiroides (Cerný, 1983), así como la presencia de artropatías en la columna vertebral (Stewart, 1958).

La estimación de la estatura se ha calculado a partir de las fórmulas de Pearson, las tablas de Manouvrier y de Trotter y Glesser (Olivier, 1969) y las ecuaciones de regresión para población actual (Mendonça, 2000), comprobándose en la tabla 1 como existen pequeñas variaciones dependiendo del método empleado.

Asimismo, también puede ayudar a una identificación positiva la presencia de lesiones patológicas, denotando los esqueletos examinados numerosos indicios morbosos, algunos de los cuales se han podido adscribir a una enfermedad específica.

Por otro lado, hay que tener en cuenta que los objetos asociados al cuerpo pueden ser igualmente valiosos en los casos forenses para llegar a la identificación positiva de la persona. De los materiales recuperados en el proceso de excavación destacaríamos los vestigios de la vestimenta que llevaban las víctimas, como cremalleras, hebillas, cinta métrica, gemelos, calzado, monedas, entre los más representativos.

RESULTADOS.

A continuación exponemos las características antropológicas y patológicas de cada uno de los especímenes estudiados.

Individuo Nº 1

Varón de 40-50 años, de estatura (1,53 m), cuyos pies se encuentran cortados por la zanja del sondeo que interceptó la fosa. El cuerpo se disponía en posición decúbito supino con los brazos sobre el tronco, el izquierdo flexionado tocando la mano el hombro derecho.

Se observan los incisivos centrales superiores separados, dejando un pequeño espacio entre ellos, lo que nos sugiere la existencia de frenillo. Presenta agenesia de los incisivos laterales superiores y de los cordales, siendo esta una característica que puede heredarse. Podría tratarse de una persona fumadora, a decir de las manchas oscuras que presentan los dientes, sobre todo en la cara lingual; estos también muestran un abundante acúmulo de sarro.

En el cráneo se observan dos orificios redondeados en la región occipital. El que está situado a la altura del inion correspondería al punto de entrada del proyectil, con una trayectoria de atrás adelante, que alcanza el esplacnocráneo provocando la fractura generalizada. El orificio de salida se encuentra en la sutura lambdoidea derecha, presentando la abertura un aspecto redondeado con los bordes irregulares y con fractura radiada.

La madurez del sujeto queda reflejada en los signos de artrosis de las vértebras lumbares con un notable desarrollo de los osteofitos en el borde de los cuerpos vertebrales. Destacamos como rasgos identificadores, la presencia de una fractura sin consolidar en la región diafisaria media del cúbito izquierdo, con signos de inicio de cicatrización por formación de callo primario. Por ello suponemos que el sujeto llevaría el brazo en cabestrillo. Esta fractura puede ser atribuida a un traumatismo directo producido en un plazo aproximado de 15 días antes del fallecimiento.

Se ha recuperado una cremallera, cuya longitud es propia de una funda o mono, así como las suelas de unas botas, complementos todos ellos atribuibles a una indumentaria de trabajo.

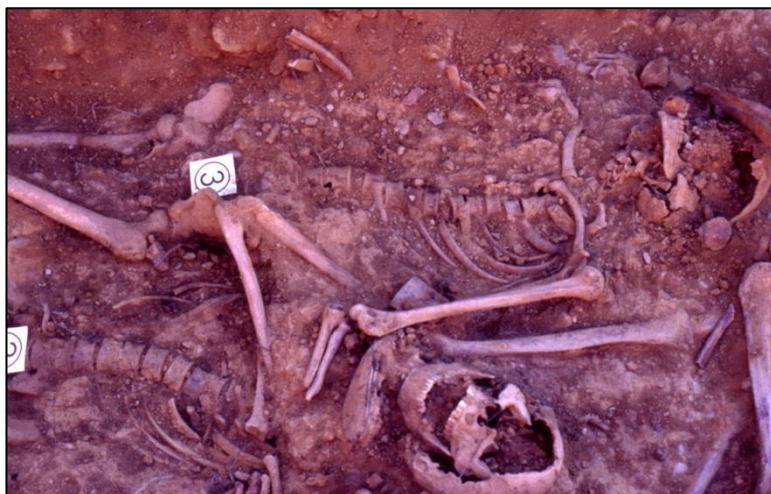Individuo Nº 2

Varón de 30-40 años y estatura mediana (1,65 m), cuyo esqueleto se encontraba paralelo al nº 1 y en posición decúbito supino. Sobre el cuello tiene el zapato del individuo 5.

Presenta una dentición fuerte, apreciándose en el maxilar superior la pérdida del incisivo central derecho, cuya evidencia se reduce al apéndice radicular que habría podido servir de anclaje a una prótesis (según información proporcionada por la familia, sabemos que Emilio Silva llevaba una prótesis que fue realizada en EE.UU). La mandíbula es muy ancha con los gonios evertidos, dando un aspecto cuadrangular que la hace compatible con la mandíbula robusta que exhibe Emilio Silva Faba en una fotografía de archivo.

Debido a los impactos de bala presenta una fractura generalizada de la bóveda del cráneo y del esplacnocráneo. Se trataría de dos disparos por arma de fuego efectuados desde la región occipital y temporal derecha con una dirección de atrás hacia delante, de abajo arriba y ligeramente de derecha a izquierda.

Individuo Nº 3



Se trata de un joven de 18-20 años, de elevada estatura (1,74 m). El cuerpo aparece en decúbito supino, con los pies cortados por la zanja del sondeo.

El rasgo físico más específico de esta persona es la amputación del antebrazo izquierdo a

nivel medio, con signos de remodelación ósea de larga evolución. El húmero izquierdo es muy grácil como consecuencia de la escasa funcionalidad del brazo.

La fractura generalizada del cráneo y del esplancocráneo se justifican por el paso de dos proyectiles de arma de fuego. Ambos orificios son característicos de la entrada de sendos proyectiles. Uno de ellos se sitúa en el parietal derecho próximo a la sutura temporal, penetrando con una trayectoria muy perpendicular a dicho hueso y en dirección hacia el lado izquierdo. El otro se sitúa en la entrada del oído izquierdo, y se relaciona con el orificio de salida del proyectil por el lado derecho de la mandíbula, provocando la rotura de los dientes correspondientes al maxilar en ese lado.

Individuo Nº 4

Varón adulto de unos 30 años, de baja estatura (1,59-1,62 m), que se hallaba en posición decúbito prono con las piernas semiflexionadas. Su edad viene avalada por la ausencia de lesiones degenerativas en la columna vertebral, salvo en la articulación atlanto-axoidea. El contorno mandibular dibujaría una barbilla de aspecto ligeramente cuadrangular. Los incisivos inferiores están algo apiñados y las manchas oscuras en dos dientes sugieren que podría tratarse de un fumador. Entre los objetos asociados al cuerpo se han recuperado las suelas de goma de una botas y restos de tejidos sobre el tronco. Todas estas características lo hacen compatible con la persona de Cesar Fernández Méndez.

Las fracturas craneales se justifican por el paso de un proyectil de arma de fuego, que penetra por la región media del hueso occipital, debajo del inion, y sale por la cara, provocando el desprendimiento de parte de la región media del hueso frontal y de los arcos superciliares, así como la fractura del maxilar superior en la línea media de su lado derecho. El disparo sigue una trayectoria de atrás adelante, ligeramente descendente y siguiendo la línea media. Cabe la posibilidad de que se haya realizado a cañón tocante a la vista de la pérdida de hueso en la tabla externa e interna.

Individuo Nº 5



Joven de 20-22 años, que no superaría los 25 años, de mediana estatura, 1,64 m, cuyo cuerpo yacía en decúbito supino con los brazos estirados a ambos lados del tronco.

Se han recuperado dos proyectiles, uno de

ellos junto al parietal derecho y el otro en el área del cuello, que poseen un calibre semejante, correspondiente a 9 mm Largo. Uno de los disparos (orificio 1) penetra por la región alta del hueso frontal, produciendo una fractura radiada. Este pudo ser efectuado a cañón tocante a tenor de la pérdida de hueso que provoca en la tabla externa. El orificio 3, situado en el borde del techo de la órbita derecha, corresponde a la salida del proyectil. El otro disparo (orificio 2) entraría por la zona media del cuerpo mandibular del lado izquierdo con arrancamiento de la tabla interna. El orificio 4, de salida, muy irregular y agrandado, lo encontramos en el lado contrario de la mandíbula con arrancamiento de la tabla externa (figura 3).

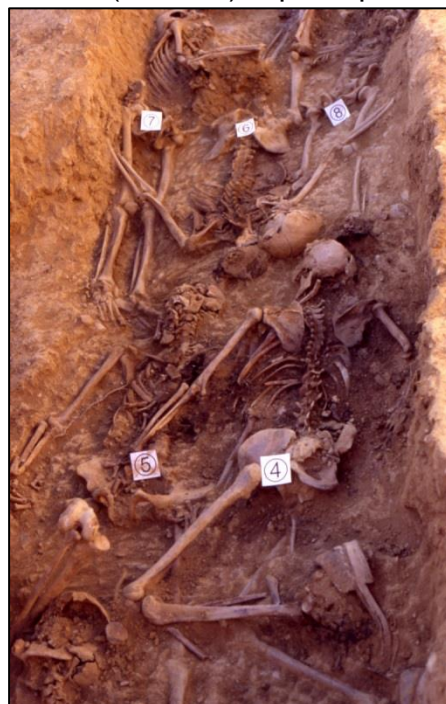Entre los objetos asociados encontramos un anillo metálico en el abdomen, que podría formar parte de la esfera de un reloj que llevaría el individuo 4, ya que la mano izquierda de este sujeto se apoyaba sobre el vientre de aquel. También se encontró en el tronco restos de tejidos de las prendas de vestir, además de unos gemelos de buena factura y unos zapatos, que nos podrían indicar que se trataba de una persona de cierto estatus social.

Estas características podrían adscribirlo a la persona de Enrique González Miguel, alias "el madrileño".

Individuo Nº 6

Varón de 35-40 años, de mediana estatura (1,64 m), que aparece colocado en posición de decúbito prono, con las piernas rectas y los brazos separados del tronco, los cuales se apoyan sobre los individuos 7 y 8. A partir de los pies comienza un área de concentración de cal, debido a que uno de los cadáveres fue recuperado por sus familiares a los pocos días de ser enterrado, sellando el hueco con cal viva.

Los incisivos centrales se encuentran algo separados y el cuerpo mandibular describe un contorno cuadrangular. No hay lesiones degenerativas en la columna vertebral. El cráneo ha recibido un solo disparo de arma de fuego que penetra por el lado izquierdo del occipital, a 10 mm del agujero magno, y sale por la eminencia frontal derecha.



Se conservan los zapatos propios de una persona que calza abundante. Además, se encontraba en su proximidad una cinta métrica, apropiada para un sastre o un comerciante. Este hecho junto con los otros rasgos físicos le hacen compatible con la persona de Emilio Silva Faba, que tenía un comercio.

Individuo Nº 7



Es el varón de mayor edad, entre 45-50 y no más de 55 años, a decir de la osificación del cartílago tiroides. El cuerpo, de mediana estatura (1,64 m), se disponía en decúbito lateral izquierdo ocupando un lateral de la fosa.

Conserva la sutura metópica y presenta lesiones degenerativas en la columna vertebral, con osteofitosis generalizada en las vértebras lumbares, mostrando un mayor desarrollo la L4, L5 y el promontorio del sacro, con fusión parcial de las facetas posteriores del lado derecho de la articulación L4-L5.

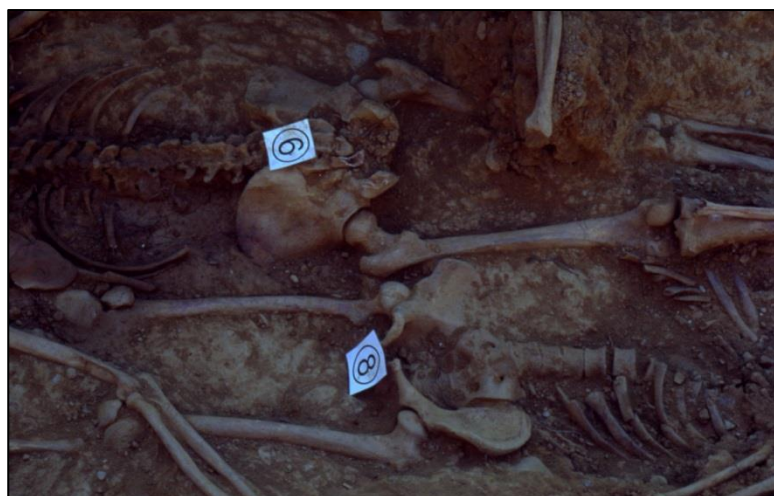El cráneo ha recibido el impacto de dos proyectiles con entrada de uno de ellos por el hueso occipital y salida por la escama del temporal derecho provocando fractura radiada múltiple. El segundo disparo penetra en la mastoides izquierda y sale produciendo arrancamiento y pérdida de hueso en el cuerpo mandibular del lado derecho.

Como rasgo físico característico, destacamos un apreciable prognatismo dento-maxilar, manifestando una llamativa prominencia de los dientes superiores.

Individuo Nº 8

Varón de 25-30 años, de baja estatura (1,57 m), con el cuerpo en posición decúbito supino. Los brazos se encuentran flexionados con las manos sobre el tórax y las piernas rectas, tocando el pie derecho la cabeza del individuo 6.

Las manchas oscuras de los dientes nos sugieren un hábito de fumador.



Presenta un llamativo acortamiento y ensanchamiento del cuello en ambos fémures, con

aplanamiento de las cabezas femorales, algo mayor en el lado izquierdo. Esta malformación se identifica con una coxa vara (Esteve de Miguel y Esteve de Miguel, 1989), producida probablemente por sobrecarga de la articulación, lo que le podría provocar además de alguna molestia, una forma peculiar de caminar.

Las lesiones del cráneo se justifican por el paso de dos proyectiles de arma de fuego que alcanzan el territorio cefálico en el área temporo-occipital derecha, con una trayectoria que va de atrás adelante, fracturando uno de ellos, al salir, el maxilar superior y dejando adheridos restos de la munición ?latón- en el arco zigomático, dando lugar al típico cardenillo; la salida del otro proyectil produce una fractura en el lado izquierdo del cuerpo mandibular.

Individuo Nº 9

Joven de 18-20 años, de estatura media-alta (1,66-1,70 m), que se encontraba dispuesto en decúbito supino, con los pies cruzados, descansando el izquierdo sobre el derecho y ambos debajo del zapato del individuo 6.

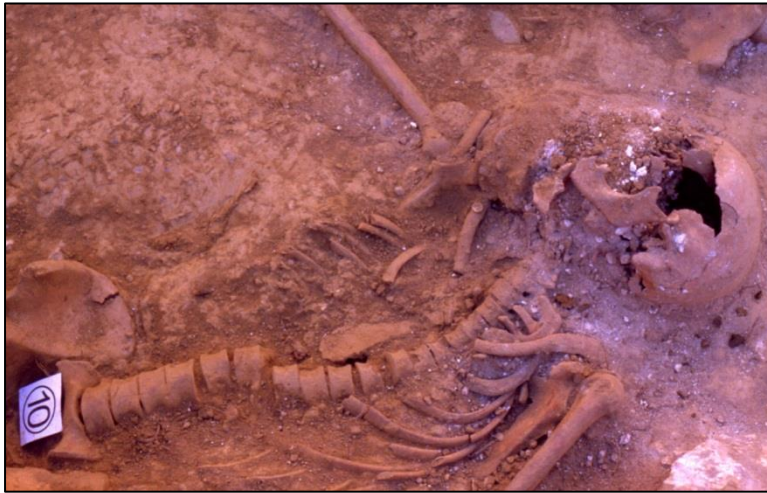Se trata de una persona que padecía terribles dolores de muelas, a decir de las grandes caries que presenta en los molares. En la columna vertebral se aprecia un ligero aplastamiento, en forma de cuña, en el cuerpo de las vértebras D8 y D9 y signos evidentes de osteolisis en el borde anterior de las superficies discales. Estas lesiones podrían responder a un problema de tipo infeccioso, posiblemente de naturaleza tuberculosa o atribuirse a la enfermedad de Scheuermann o cifosis juvenil (Ortner y Putschar, 1985).

El cráneo denota el impacto de al menos dos proyectiles, uno de los cuales tiene su entrada por el área occipital, provocando, a su paso, la rotura del peñasco temporal y la mastoides del lado izquierdo. El otro penetra por la parte más alta del cuello, con una trayectoria de atrás adelante, de derecha a izquierda y de forma subhorizontal, produciendo la fractura de C1 y C2, y la destrucción casi total de la apófisis odontoides del axis. Al salir, intercepta la rama mandibular izquierda, ocasionando una fractura radiada y el arrancamiento del hueso.

Las características consignadas hacen los restos óseos compatibles con Sergio Prada Cobo, un joven de 19 años.

Individuo Nº 10

Joven adulto de 25-30 años, alto, de 1,71 m de estatura, con el cuerpo colocado algo lateralizado al apoyar la espalda en la pared de la fosa. Tanto el cráneo como el hombro izquierdo son alcanzados por el parche de cal.



Presenta algunas caries interproximales y un problema inflamatorio crónico en el lado derecho de la mandíbula, por caries, que afecta al segundo premolar y primer molar. La mandíbula muestra unos tubérculos mentonianos bien marcados. No hay signos degenerativos en la columna vertebral,

como correspondería a una persona de su edad. Tiene una fractura consolidada en el tercio proximal de la diáfisis del peroné izquierdo.

El cráneo ha sido atravesado por el paso de un proyectil, con una trayectoria de atrás adelante, entrando por el lado izquierdo del occipital, junto al agujero magno, con arrancamiento del cóndilo occipital y saliendo por la boca, provocando la fractura del maxilar superior y del segundo molar inferior derecho.

Los restos de este individuo podrían atribuirse a la persona de Manuel Lago.

Individuo Nº 11

Es el único cráneo que no presenta impactos de bala, conservándose en perfecto estado. El tronco y la cabeza aparecen lateralizados al apoyarse el cuerpo en el margen de la fosa. Se trata de un varón de 40 ? 50 años, con el cartílago tiroides parcialmente calcificado, y lesiones degenerativas en la columna vertebral, con mayor afectación del área lumbar, en el sector L3, L4 y L5. Presenta una baja estatura entre 1,55-1,57 m.



Los dientes inferiores muestran un ligero apiñamiento. Y como secuelas ya olvidadas de un traumatismo, muestra una pequeña erosión en la eminencia frontal derecha y un callo de fractura bien consolidada en el tercio proximal del cúbito izquierdo. Ambas lesiones son antiguas y sin relación alguna con la causa de fallecimiento que debe atribuirse a una herida por arma de fuego en

Los dientes inferiores muestran un ligero apiñamiento. Y como secuelas ya olvidadas de un traumatismo, muestra una pequeña erosión en la eminencia frontal derecha y un callo de fractura bien consolidada en el tercio proximal del cúbito izquierdo. Ambas lesiones son antiguas y sin relación alguna con la causa de fallecimiento que debe atribuirse a una herida por arma de fuego en

el área del cuello, que no deja evidencias en el hueso, localizándose el proyectil en la zona de las cervicales.

Hemos encontrado junto al cuerpo un peine en perfecto estado de conservación, de la marca hercules kamm, con una inscripción que dice Hamburgo, New York, 1935, y las suelas bastante gastadas de lo que podían ser unas zapatillas.

Individuo Nº 12

Adulto de 40-50 años, con calcificación del cartílago tiroideos y fusión del hueso hioides. Su cuerpo de mediana estatura (1,61 - 1,64 m) aparece con el tronco lateralizado, apoyado sobre el lado izquierdo. Había perdido en vida el incisivo lateral derecho, a decir de la reabsorción que



que muestra el alveolo. Presenta una fusión de las vértebras C2 y C3 de forma generalizada, que parece ser de carácter congénito. También se observa dehiscencia del arco posterior en la línea media del sacro (espina bífida).

Esta persona recibió dos disparos de arma de fuego. Uno de ellos penetra por la escama del temporal izquierdo con una trayectoria de izquierda a derecha, ligeramente descendente, con fractura radiada, que sale por la mastoides de ese mismo lado. El otro disparo entra de forma perpendicular a la eminencia frontal izquierda, también con fractura radiada, siendo imposible reconstruir su trayectoria. Así mismo se consignan fracturas de los arcos vertebrales torácicos que parecen del perimortem, al igual que en la escápula derecha.

Entre los objetos personales se han recuperado, además de botones y presillas, una hebilla de un cinturón, en la que se atisba un trazado romboidal, prácticamente desdibujado, que recuerda a los modelos militares, y también conserva restos de unos zapatos.

Individuo Nº 13

Varón joven adulto de unos 25 años y de baja estatura (1,55 m), que se encontraba en la fosa ligeramente lateralizado sobre el lado derecho.



Presenta grandes caries en los molares que quedan reducidos a las raíces. En la mandíbula se aprecian unos tubérculos mentonianos bien marcados.

El cráneo solo presenta un impacto de bala, que entra por el área de la sien, en la sutura fronto-parietal del lado izquierdo, y sale por el parietal derecho, dejando una típica fractura radiada (figura 4). La presencia de una lesión con arrancamiento de la epífisis proximal de la clavícula derecha, y la localización de un proyectil en el cuello de la víctima pueden justificar la existencia de un segundo disparo.

Conservaba en la zona del cuello una cremallera pequeña de 11cm, posiblemente de un jersey, y a la altura de lo que sería el bolsillo derecho del pantalón se encontró un objeto recubierto con restos de tela que resultó ser un puñado de monedas de la época. Las monedas fueron restauradas por el equipo de Proceso Arte (Astorga) y catalogadas por D. Luis Grau del Museo de León. Se trata de 5 monedas, a saber: una peseta de plata del gobierno provisional de la I República (1869); dos monedas de cinco céntimos de bronce del gobierno provisional de la I República (1868-74); una moneda de 25 céntimos de la II República (1931-39) y otra de 20 reales de bronce acuñada en Portugal gobernando Luis I (1884).

En las suelas poco desgastadas de los zapatos, todavía se podía ver la figura de una cuadriga, anagrama que representaba la marca de calzado venur.

Estas características lo hacen compatible con la persona de **Juan Francisco Falagán**.

DISCUSIÓN.

La aplicación de una metodología arqueológica en la exhumación de los restos ha sido un planteamiento metodológico que consideramos imprescindible para recabar toda la información que acabamos de reseñar, ya que el éxito en este tipo de investigaciones dependerá del cuidado que se tenga en el manejo de las evidencias, para que la información no sea alterada, destruida o ignorada (Naciones Unidas, 1991).

A pesar de la abundante información obtenida y de la amplia difusión que de ella hicieron los medios de comunicación, prensa, radio, televisión, no ha provocado una respuesta por parte de los familiares, elemento, este último,

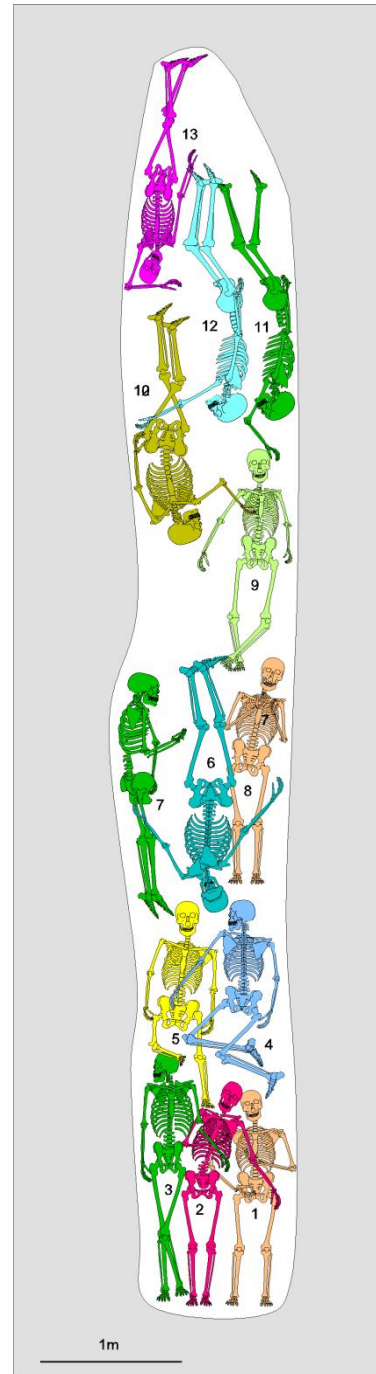
que considerábamos fundamental. La información sobre las características físicas de cada individuo podría servir por sí sola para llegar a una identificación positiva, sin recurrir a otras técnicas más sofisticadas, como el análisis de ADN o la reconstrucción facial. Pero como ya queda dicho, no hemos obtenido los resultados deseados por falta de testimonios o de testigos directos que pudieran recordar aquellos pequeños detalles que, muchas veces, son la clave de la identificación.

Los 64 años transcurridos desde que ocurrió aquel hecho hasta nuestros días son demasiados para que hubiéramos podido contar con la aportación valiosísima de las propias viudas o madres, que hoy, por desgracia, ya no están presentes. Y aunque se han consultado numerosas fuentes documentales como los Registros Civiles del Bierzo, La Cabrera, Lacia y Babia, además del Archivo Militar de A Coruña, teniéndose en cuenta también las fuentes orales -que no por menos fiables deben ser despreciadas-, sólo hemos podido obtener una filiación de carácter provisional en 6 de los 13 individuos. Por consiguiente, esta investigación sigue abierta, a la espera de que próximamente se realicen las pruebas de ADN, gracias al Proyecto Fénix a cargo del Dr. Llorente de la Universidad de Granada.

El valor de este trabajo no debería calibrarse solo por el interés de los resultados sino que podría servir como intento de aplicación de la metodología antropológica y arqueológica a la recuperación de la Historia Reciente de nuestro país, sin olvidar, que dicha metodología tiene sus limitaciones e imprecisiones.

Agradecimientos.

Queremos expresar nuestro más sincero agradecimiento a las siguientes personas: *Daniel Fernández*, Alcalde de Priaranza del Bierzo, por su amparo institucional y la aportación de medios humanos y materiales; *María Luz González Fernández* y *Venancio Carlón García*, por su amistad y valiosa asistencia en los trabajos de campo. Al gabinete de restauración "*Proceso Arte*" y al *director del Museo de León* por su buena disposición siempre que necesitamos su colaboración. Finalmente, queremos agradecer a *la Familia Silva* los inolvidables momentos vividos, en los que pudimos compartir tantas emociones.



Características de las víctimas

Nº de individuo	Longitud del fémur	Pearson	Troter y Glesser	Manouvrier	Mendonça
1	380 mm	1,53 m	1,52 m	1,54 m	1,48 m
2	426 mm	1,61 m	1,62 m	1,65 m	1,60 m
3	491 mm	1,74 m	1,78 m	1,80 m	1,77 m
4	411 mm	1,59 m	1,59 m	1,61 m	1,56 m
5	431 mm	1,62 m	1,64 m	1,66 m	1,61 m
6	439 mm	1,64 m	1,65 m	1,68 m	1,63 m
7	441 mm	1,64 m	1,66 m	1,68 m	1,64 m
8	401 mm	1,57 m	1,56 m	1,59 m	1,53 m
9	449 mm	1,66 m	1,68 m	1,70 m	1,66 m
10	477 mm	1,71 m	1,75 m	1,77 m	1,74 m
11	390 mm	1,55 m	1,54 m	1,57 m	1,50 m
12	424 mm	1,61 m	1,62 m	1,64 m	1,59 m
13	392 mm	1,55 m	1,54 m	1,57 m	1,51 m

BIBLIOGRAFÍA

- Brothwell DR. Desenterrando huesos. La excavación, tratamiento y estudio de restos del esqueleto humano. Fondo de Cultura Económica: México; 1997.
- Cerný M. Our experience with estimation of an individual's age from skeletal remains of the degree of thyroid cartilage ossification. Acta Universitatis Palackianae Olomucensis, 3: 121-144; 1983.
- Etxeberria F. Surgery in the Spanish War of Independence (1807-1813), between Desault and Lister ?Chirurgia nella Guerra di Indipendenza (1807-1813), tra Desault e Lister. Journal of Paleopathology 11: 25-40. Chieti; 1999.
- Esteve de Miguel C, Esteve de Miguel R. Coxa vara. Coxa valga. Epifisiólisis. En: J.L. Balibrea Cantero .Tratado de Cirugía. Tomo III.. Ed. Toray. Barcelona; 1989.
- Ferembach D, Schwidetzky I, Stloukal M. Raccomandazioni per la determinazione dell'età e del sesso sullo scheletro. Rivista di Antropologia. Vol. LX. Istituto Italiano di Antropologia. Roma. pp.5-45; 1978.
- Iscan MY, Loth SR, Wright RK. Metamorphosis at the sternal rib end: A new method to stimate age at death in White males. Am. J. Phys. Anthropol, 65: 147-156; 1984a.
- Lovejoy CO. Dental wear in the Libben population: its functional pattern and role in the determination of adult skeletal age at death. Am J. Phys. Anthropol., 68: 47-56; 1985.

- Mendonça MC De. Determinación de la talla a través de los huesos largos. Am. J. Phys. Anthrop., 112 (1): 39-48; 2000. <http://www.terravista.pt/Bilene/2553/>
- Naciones Unidas. Cuidados básicos para el rescate de restos óseos humanos. Manual de la Investigación y Prevención de Ejecuciones Extra Legales, Arbitrarias y Sumarias: Manejo de Restos Óseos; 1991.
- Olivier G. Practical Anthropology. Charles C Thomas Publisher. Illinois; 1969.
- Ortner D, Putschar W. Identificación of Pathological Conditions in Human Skeletal Remains. Smithsonian Institution Press. Washington; 1985.
- Prada ME, Etxeberría F. Perforaciones craneales en Palat del Rey. Actas del X Congreso de la Sociedad Española de Antropología Biológica, 233- 242. León; 2000.
- Roberts CA. Forensic anthropology 2: Positive identification of the individual; cause and manner of death. In: Hunter J, Roberts C, Martin A. Studies in Crime: An Introduction to Forensic Archaeology. Ed. Routledge. London. 122- 138; 1997.
- Serrulla Rech F, Etxeberría Gabilondo F. Estudio antropológico forense de los restos óseos aparecidos en cova Arcoia (O Caurel, Lugo). Boletín Galego de Medicina Legal e Forense 1: 9-13. Verín; 1995.
- Silva Barrera E. Mi abuelo también fue un desaparecido. La Crónica. El Mundo, domingo 8 de octubre de 2000. El Bierzo. pp. 26-27; 2000.
- Stewart TD. The Rate of development of Vertebral Osteoarthritis in American Whites and its Significance in Skeletal Age Identification. The Leech, Vol. 28, nº 3, 4, 5, pp. 144-151; 1958.
- Todd TW. Age Changes in the Pubic Bone: I, The Male White Pubis. Am. J. Phys. Anthrop., Vol. 3, nº 3: 285-334; 1920.